

TIROIDECTOMIA TOTAL RELATO DE CASO: CARCINOMA PAPILAR DE TIROIDES

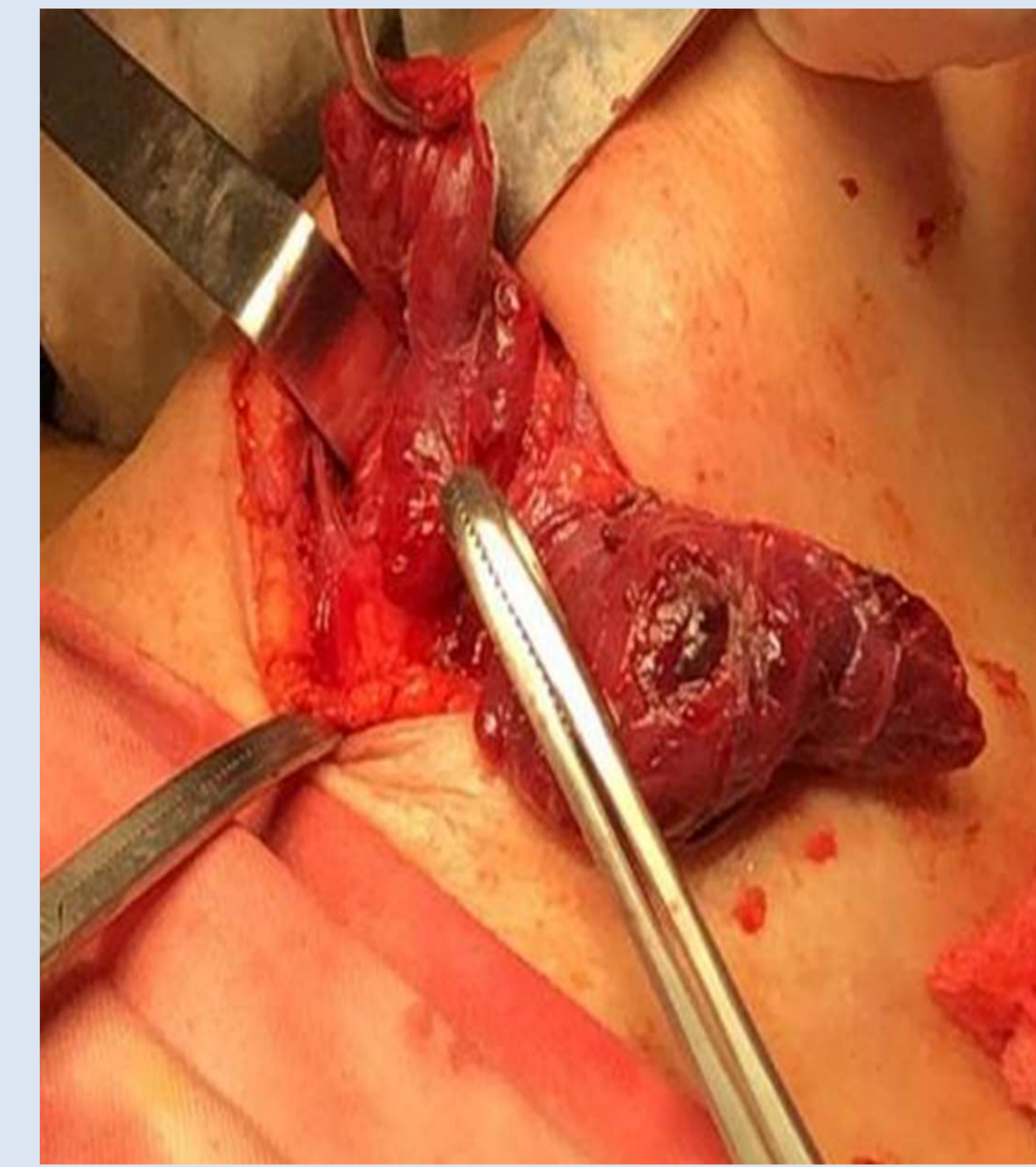
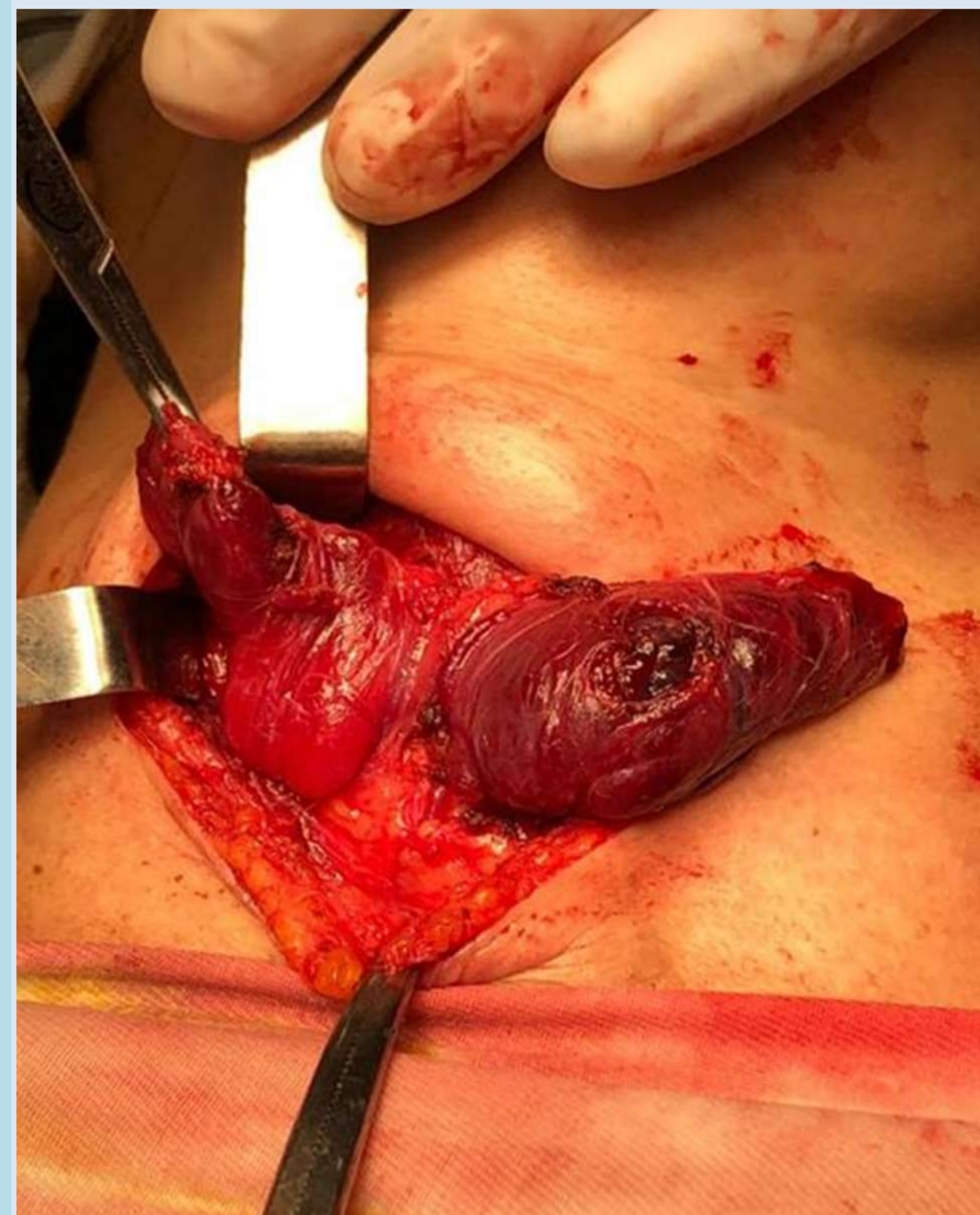
Autores: Ana Paula Gomes Lacerda ;
Maria Luiza Sarmento Cândido;
Michael Marques Gibin;
Thais Silva Sousa

Autor: Aldo Ruben Zaracho
Email: paulagomeslacerda@gmail.com

INTRODUCCIÓN

El carcinoma papilar de tiroides (CPT) representa el 85-90% de los carcinomas de tiroides. Es bien diferenciado y con buen pronóstico. Se diagnostica de manera eventual y se confirma por medios de exámenes complementarios como los ultrasonidos, la ecografía y la citología aspirativa con aguja fina al ser mínimamente invasiva, son los procedimientos de primera línea en el diagnóstico.

El tratamiento se basa fundamentalmente en la cirugía (tiroidectomía total o casi completa) con o sin linfadenectomía, tratamiento con Yodo 131 y supresión de TSH con levotiroxina. El desarrollo de nuevas estrategias terapéuticas, basadas principalmente en la inhibición de mediadores moleculares, puede mejorar el pronóstico de neoplasias diseminadas refractarias a terapia actual. En el presente trabajo se presenta un caso de esta patología y un estudio del manejo de la misma.



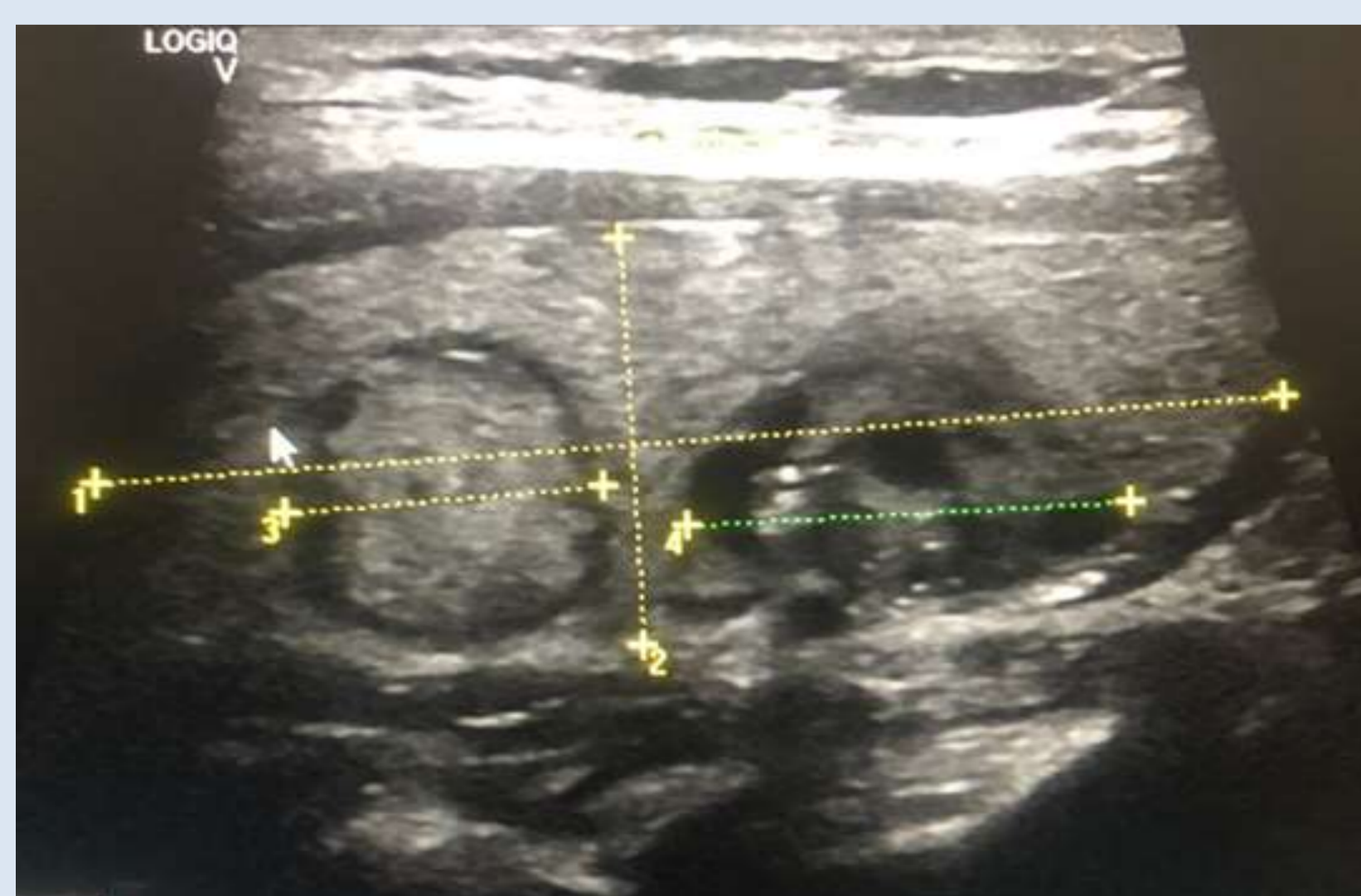CASO CLINICO

Paciente de sexo femenino, 52 años. Acude a la consulta en hospital regional de Pedro Juan Caballero, por la presencia de una tumoración en la región infrahioidea del cuello. A la anamnesis refiere un crecimiento en la región, con dos meses de evolución. Niega presencia de otros signos o síntomas acompañantes. Antecedente patológico de hipertensión arterial con tratamiento regular y el antecedente familiar, su abuela materna tuvo cáncer de tiroides. Al examen físico regional, se palpa una glándula tiroides, móvil, en lóbulo derecho se encuentra un nódulo, de aproximadamente 2.5 cm, de bordes regulares, superficie lisa y bien delimitado. Se solicita ecografía regional y PAAF (aspiración con aguja fina).

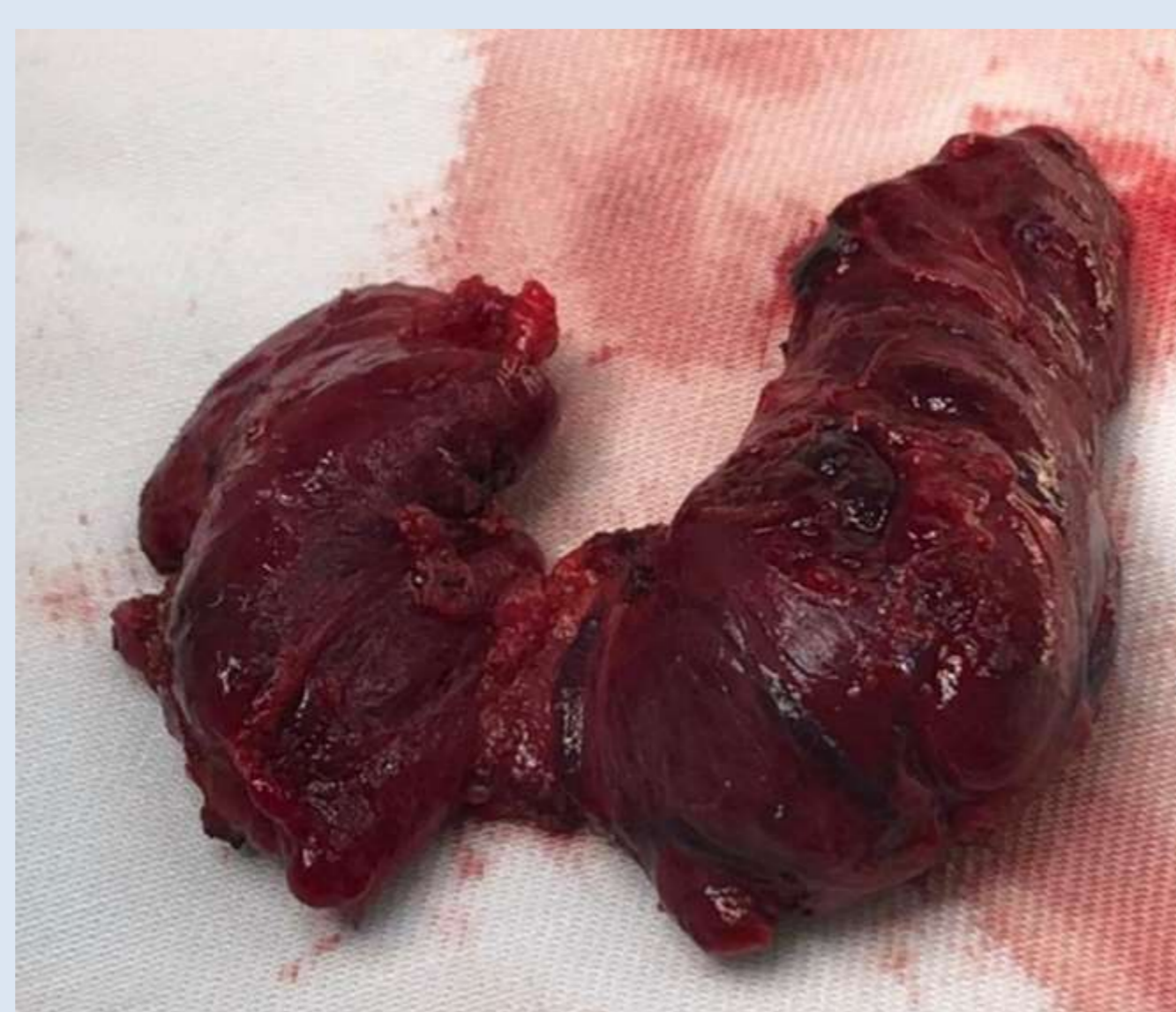
Exámenes de imágenes: presencia de microcalcificaciones, un margen irregular y a la ecografía hipoecogenicidad.

Examen macroscópico: - Producto de tiroidectomía total, mide 4,8x1,6x1,3 cm. La capsula es lisa y blanquecina. Al corte es marrón y elástico, con lesión nodular bien delimitada de aproximadamente 2,5 cm en el lóbulo derecho, en tercio medio-superior.

Diagnostico: - Carcinoma papilar de tiroides, neoplasia de aproximadamente 2,5 cm. Sin identificación de invasión vascular. Ausencia de extensión extratiroidea. Parenquima adyacente de acuerdo a los patrones de normalidad



Lóbulo derecho, imagen nodular redondeada que mide aproximadamente 2cm de diametro. A la biopsia, el resultado anatomopatológico se constata carcinoma papilar



Tiroidectomía total en paciente diagnosticada con carcinoma papilar de tiroides.

DISCUSIÓN

El carcinoma papilar de tiroides (CPT) es más común en mujeres y caucásicos, en edades más avanzadas, en áreas con deficiencia de yodo y con historial de exposición a radiaciones ionizantes (siendo este el factor de riesgo más importante), o antecedente familiar. Etiología multifactorial (genética y medio ambiente). Suelen ser asintomáticos y detectados en exámenes de rutina. En el CPT clásico, el aspecto macroscópico es una masa sólida, pobremente definida con una granular o finamente nodular. A menudo se encuentran focos de calcificación.

La ecografía tiroidea es la prueba de primera línea, se realiza en todos los pacientes con nódulos tiroideos conocidos o sospechados de malignidad. Sus ventajas son que es rentable, fácilmente disponible, no invasivo y sin uso de radiación ionizante. Permite evaluar el volumen, el tamaño, la ecoestructura de la tiroides (difusa, uni o multinodular) y la ecogenicidad (es decir, hipo o hiperecogenicidad).

La aspiración con aguja fina (PAAF) es actualmente el método más sensible y específico en la identificación pre quirúrgica de neoplasias tiroideas malignas. Es un método rápido, seguro y rentable, mínimamente invasivo. Con sensibilidad del 95% y especificidad de alrededor del 100%.

Los objetivos del tratamiento del carcinoma papilar de tiroides son: extirpar el tumor primario y la enfermedad extraglandular, siendo la resección completa un determinante importante del pronóstico; minimizar la morbilidad relacionada con el tratamiento y el riesgo de recurrencia y diseminación metastásica. La tiroidectomía total (extirpación de todo el tejido tiroideo visible) es la mejor elección quirúrgica. Las ventajas de la tiroidectomía total incluyen: disminución de la recurrencia local, posibilita el tratamiento con yodo radioactivo para el manejo de la enfermedad microscópica y permite realizar un seguimiento con tiroglobulina.

La ablación posquirúrgica con I131 se utiliza cada vez más para eliminar restos tiroideos, con el objetivo de reducir las tasas de recurrencia y mortalidad.